Deutsche Akademie für Akupunktur | **DAA e.V.**

Medizin auf den Punkt gebracht.

AKUPUNKTUR

4/2023

Auch online lesen unter www.akupunktur-patienten.de

Liebe Patientin, lieber Patient,

Gehen Sie gerne zum Zahnarzt? Das ist wahrscheinlich eher eine rhetorische Frage – aber wussten Sie, dass es gut wäre, es regelmäßig zu tun? Nicht nur um Karies zu entdecken, sondern auch um nach der Bisslage, also der gleichmäßigen Mundöffnung zu schauen – denn haben Sie gewusst, dass Spannungskopfschmerz, Nackenverspannungen, Rückenschmerzen, Ohrgeräusche, Tinnitus, Schwindel bei Bewegung, Kiefergelenksknacken, eine eingeschränkte Mundöffnung, Schmerzen im Ohr und/oder Kiefergelenk sehr wohl etwas mit den Zähnen bzw. mit einer falschen Bisslage (Okklusionsstörung) zu tun haben können?

Niemand wacht morgens auf und weiß, dass er/sie CMD (craniomandibuläre Dysfunktion) hat und auch die oben genannten Symptome lassen einen nicht gleich auf eine Funktionsstörung des Kiefergelenks denken. Diese wird in der Regel durch massive Verspannungen der Kaumuskeln ausgelöst. Hier kann die Akupunktur sehr gut helfen, durch Nadeln oder Laser die betroffene Muskulatur (Masseter, Temporalis) zu entspannen.

Editorial | Impressum S. 2

Mit Rückenschmerz zum Zahnarzt? Was CMD bedeutet ... S. 3

Rücken- und Beinschmerz durch Zahnstörherd S. 7

Vorschau: Was kann Akupunktur in Notfällen leisten? Bei Unfällen? Bei Sportverletzungen? S. 8

MIT FREUNDLICHER EMPFEHLUNG ÜBERREICHT

Vorwort – Liebe Patientin, lieber Patient,

Sind sie wirklich so wichtig, die Zähne? Besonders wenn man sie nicht bemerkt bzw. sie sich nicht mit Schmerzen bemerkbar machen? Ja, sie sind es! Aber: wollen wir es wirklich wissen? Ich hatte einmal ahnungslos einem Vortrag in einer großen Halle den Titel gegeben: Der Feind in Deinem Mund. Zu meiner Verwunderung kamen eher wenig Menschen. Bis mir klar wurde – wer will das schon hören? Wenn nichts weh tut, wird schon nichts sein, oder nicht? Die Konsequenz wäre ja der Besuch beim Zahnarzt und da will niemand wirklich gerne hin. Und wer kann sich schon vorstellen, dass ein leise vor sich hinfaulender Backenzahn für die hartnäckige Achilles-Sehnen-Entzündung verantwortlich ist? Oder der ebenso leise vor sich hingammelnde wurzelbehandelte Backenzahn eine Schulter so stark beeinträchtigt, dass der Mensch bewegungsunfähig krankgeschrieben werden muss?

Das Dumme: die meisten störenden Zahnherde kann man im normalen Röntgen nicht sehen. Wir können sie jedoch über die Testverfahren der Akupunktur sehr zuverlässig herausfinden. Ich selbst habe mich in 35 Jahren noch nicht einmal in der Testung geirrt. Und **die gute Nachricht:** Es gibt inzwischen starke Laser, die die meisten dieser Zähne aus der Störzone ziehen können. Es kommt immer auf einen Versuch an, und wir sehen sehr schnell, ob das tatsächlich funktioniert oder ob der Zahnarzt sich drum kümmern muss.

Das Wichtige: immer wenn Beschwerden – egal welche – hartnäckig werden und die Fach-Kollegen keine Antwort finden: einfach dran denken dass es auch mal ein Zahn sein kann, der eine solche Störung auslöst. Schauen Sie auch gerne auf die Zusammenhänge Zahn/Körper auf der großen Erfahrungs-Tabelle in der Mitte des Heftes. Hier ein Überblick, was störende Zähne dem Menschen antun können:

Ihre
Beate Strittmatter

Hinter dem QR-Code verbirgt sich ein Info-Film über Zähne für Sie: Gelenke, Allergie? Was Zähne Dir antun können

Ein interessante Lektüre und immer eine stabile Gesundheit wünscht Ihnen

© privat

Dr. Beate Strittmatter
Ausbildungsleitung Ohrakupunktur
der DAA e.V.
Saarbrücken,
www.praxis-strittmatter.de

Wichtiger Hinweis:

Die Artikel in diesem Heft enthalten nur allgemeine Hinweise und dürfen nicht zur Selbstdiagnose oder -behandlung verwendet werden. Sie können einen Arztbesuch nicht ersetzen. Aus Gründen der Lesbarkeit verzichten wir darauf, konsequent die männliche und weibliche Formulierung zu verwenden. Das bedeutet nicht, dass wir ein bestimmtes Geschlecht bevorzugen.

Impressum

Die Patientenzeitschrift Akupunktur wird herausgegeben und verlegt von der Deutschen Akademie für Akupunktur | DAA e.V., München.

Verantwortlicher im Sinne des Presserechts (v.i.S.d.P.):
Dr. Beate Strittmatter, Referentin der DAA

Redaktion, Bild und Text:
Deutsche Akademie für Akupunktur | DAA e.V.
Lerchenfeldstraße 20, 80538 München

Produktion:
Schmidt Media Design, Plumserjochstraße 7, 81825 München
www.schmidtmedia.com

Erscheinungsweise: Quartalsweise

Copyright: Jeder Patient, jede Patientin kann für private Zwecke die Onlinezeitschrift unter www.akupunktur-patienten.de lesen, ausdrucken, herunterladen und auch vervielfältigen. Für gewerbliche Zwecke gelten die Bestimmungen des Urheberrechts, insbesondere ist die vorherige Zustimmung der Deutschen Akademie für Akupunktur | DAA e.V. notwendig.

Wichtiger Hinweis: Für Angaben über Dosierungsanweisungen und Applikationsformen kann von der Deutschen Akademie für Akupunktur | DAA e.V. keine Gewähr übernommen werden. Jeder Benutzer ist angehalten, durch sorgfältige Prüfung der Beipackzettel der verwendeten Präparate und gegebenenfalls nach Konsultation eines Spezialisten festzustellen, ob die dort gegebene Empfehlung für Dosierungen oder die Beachtung von Kontraindikationen gegenüber der Angabe in dieser Zeitschrift abweicht. Eine solche Prüfung ist besonders wichtig bei selten verwendeten Präparaten oder solchen, die neu auf den Markt gebracht worden sind. Jede Dosierung oder Applikation erfolgt auf eigene Gefahr des Benutzers. Autoren und Herausgeberin appellieren an jeden Benutzer, ihm etwa auffallende Ungenauigkeiten der Herausgeberin mitzuteilen.

Die Artikel in diesem Heft enthalten nur allgemeine Hinweise und dürfen nicht zur Selbstdiagnose oder -behandlung verwendet werden. Sie können einen Arztbesuch nicht ersetzen.

Mit Rückenschmerz zum Zahnarzt? Was CMD bedeutet …

Da fragt man sich, ob die Überschrift vielleicht ein Versehen ist – mitnichten! Denn hinter orthopädischen Beschwerden könnte ein falscher Biss liegen, eine Fehlbelastung der Kiefergelenke mit folgender Fehlstellung in den Gelenken. Jedes Gelenk kann betroffen sein! (Abb.1)

Zunächst schauen wir uns einmal das Kiefergelenk selbst an: das Köpfchen des Kiefergelenks sitzt in einer runden Aussparung und bei jedem Beißen entsteht durch die große Hebelwirkung der Unterkiefer auf die Nahrung ein enormer Druck in der kleinen Pfanne, in der das Köpfchen des Kiefergelenkes hin- und herschwingt (Abb. 2). Es gibt dort auch ein kleines Kissen zum Abpolstern.

Der Wangenmuskel (Massetermuskel) führt die größte Kraft beim Zubeißen aus, er hat sozusagen den höchsten Wirkungsgrad unter all unseren Muskeln! Unterstützt wird er beim Zubeißen vom Temporalismuskel (Abb. 3). Unter zu großem Druck beim Beißen und durch ständige Anspannung bei Stress (auf die Zähne beißen) oder auch nachts kann dieses kleine Kissen auf dem Kiefergelenksköpfchen beschädigt werden. Es wird dann z.B. teilweise oder ganz vor das Köpfchen geschoben. Das wiederum bedeutet, dass jede Mundöffnung ungleichmäßig sein wird und der Aufbiss der Zähne nicht mehr harmonisch und synchron verläuft. Man nennt diesen Zustand auch Craniomandibuläre Dysfunktion (CMD), eine Diagnose, die zur Chronizität von Schmerzen im Bereich Kiefergelenk, Kopf, Nacken aber auch in allen anderen Gelenken führen kann.

Testen Sie einmal, ob Sie eine harmonische und leichte Mundschließung haben: Ertasten Sie mit jeweils dem rechten und linken Zeigefinger und Mittelfinger das Köpfchen des Kiefergelenks und öffnen Sie dann langsam, am besten vor einem Spiegel, den Mund (Abb. 4).

Kommt beim Mundöffnen das Köpfchen auf einer Seite deutlicher hervor? Empfinden Sie den Druck Ihrer Finger auf dem Kiefergelenk auf einer Seite als schmerzhaft?

Malen Sie jetzt einen Punkt auf die Mitte des Kinns. Stellen Sie sich gerade vor den Spiegel und öffnen Sie langsam den Mund. Bewegt sich der Punkt wirklich gerade nach unten? Oder macht er eine Schlingerbewegung? Wenn ja, dann liegt eine Verschiebung in einem oder beiden Kiefergelenken vor, eine craniomandibuläre Dysfunktion (Abb. 5a, Abb. 5b).

Eine solche Störung kann verursachen

- Spannungskopfschmerz
- Nackenverspannungen
- Rückenschmerzen
- Ohrgeräusche, Tinnitus
- Schwindel bei Bewegung
- Kiefergelenkknacken
- eingeschränkte Mundöffnung
- Schmerzen im Ohr / Kiefergelenk

Abb.1: Skelett in Fehlstellung mit Schmerzpunkten

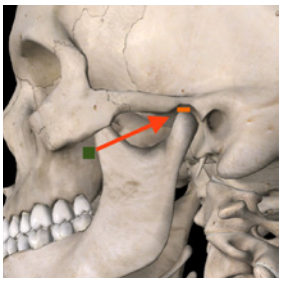

Abb. 2: Kiefergelenk

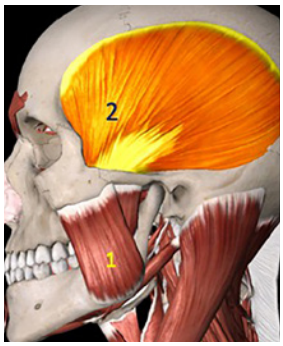

Abb. 3: 1 Massetermuskel
2 Temporalismuskel
aus „Essential Anatomy 5, Image courtesy of Essential Anatomy“

Abb. 4: Ertasten des Kiefergelenks beidseits mit zwei Fingern

Abb. 5a: Mundöffnung gerade

Abb. 5b: Mundöffnung verschoben

© alle Abbildungen: Dr. Beate Strittmatter

EMPIRISCHE ZUSAMMENHANGE ZWISCHEN

Sinnesorgan		Innenohr, Kieferhöhle	Kieferhöhle	Kieferhöhle	Siebbeinzellen Kieferhöhle	Siebbeinz., Auge Kieferhöhle	Auge	Stirnhöhle	Stirnhöhle
Muskulatur		Stamm : obere und untere Extremitäten Muskulatur	Stamm Muskulatur	Stamm Muskulatur	Stamm und Extremitäten muskulatur	Stamm und Extremitäten Muskulatur	Stamm Muskulatur	untere Extremität	untere Extremität
Gelenke		Schulter, Ellenbogen, Hand ulnar, Fuß plantar, Zehen, Kreuz Darmbein Gelenk	Knie vorn, Kiefer Schulter	Kiefergelenk und Knie vorn	Hand radial, Fuß Großzehe, Schulter, Ellenbogen	Hand radial, Fuß Großzehe, Schulter, Ellenbogen	Fuß, Hüfte, Knie hinten	Fuß, Kreuz- und Steißbein, Knie hinten	Fuß, Kreuz- und Steißbein, Knie hinten
RM Segmente		C VIII, Th I, V, VI, VII S I, II und III	Th XI und XII L I	Th XI und XII LI	C V, VI, VII Th II, III IV L IV und V	C V, VI, VII, Th II, III IV L IV und V	Th VIII, IX und X	L II, III, S IV, V, Os coccygis	L II, III, S IV, V, Os coccygis
Wirbel		H VII, B I, V und VI, S I und II	B XI und XII L I	B XI und XII und L I	H V, VI, VII, B III, IV L IV, V	H V, VI, VII, B III, IV L IV und V	B IX und X	L II, III, S III, IV, V Os coccygis	L II, III, S III, IV, V Os coccygis
Endokrine Drüsen		Hypophysen Vorderlappen	Ne, Schilddrüse NN, Epiphyse	Hypophyse Schilddrüse	Schilddrüse Thymus	HHI, Schilddrüse	HHI,	Epiphyse	Epiphyse Nebenhoden
Organe Yin		Herz	Pankreas	Leber, Nieren, Pankreas	Lunge rechts Leber	Lunge rechts Leber, Pankreas	Leber rechts Herz	Niere rechts	Niere rechts
Organe Yang		Duodenum	Magen Blase	Magen	Dü, Di, Gbl Duodenum	Dickdarm rechts Magen	Gallenblase	Blase Urogenitale	Blase Urogenitale
sonstige Beziehungen	Tendenz zur cerebralen Spasmophilie	Zentrales Nervensystem Psyche(Steuerer der psychovegetativen Lage). Föhnempfindlichkeit, wetterbedingte Hemicranie, V.D., cerebrale Spasmen, zentrale und periphere Ausfallserscheinungen, Epilepsie, sensorische und motorische Störungen (M.S.), Tumor im Hirn und RM, Störungen im Lebensantrieb, Aphonie nach längerem Sprechen, Ischias, Migräne, Kopfschmerz, Ohrengeräusche, Periarthritis Humeroscapularis, Brachialgia nocturna, im Allgemeinen: Obere Extremitäten, Hand Exzem, Hauptproblem Gesicht, Ödem der Hände, Trigeminus Neuralgie, Neuritiden.	Mamma Drüse, Periarthritis Humeroscapularis, Harnblasenerkrankungen, typische Erkennung: Schmerzen an der Schulterrückseite, rheumatische Affekte am Oberarmgelenk, strahlt gern zum Ohr aus, Servolenkung von Osmose, Dialyse, Turbulenz und Thermik, Schlaf Wach Zustand	Mamma Drüse Nieren auch Steine, Klein hirnreizung, Nystagmus, hepatogene Cephalgie, Suspension Kristallisation der Körperflüssigkeiten, Ausscheidung d. Urate, Phosphate, Oxalate und Citrate, Rheuma, Hypothalamus, Kehlkopf, Stimmbänder	Steuerer des Gallen Meridians, Leber Galle Dyskinesien, Varizen, cholegene Migräne, Stenose am Pylorus und Duodenum, Dyscholie, Venendilatation, arterielle Konstriktion aller Organe, Beziehung zu Rhytmik, Dynamik, Motilität und Peristaltik im Dünn und Dickdarm, Ventilationsschaltung im Vater'schen Divertikel, Colon ascendens oberer Teil, Colon transversum	Augenerkrankungen, Ablatio retinae, Agryphie, V.D.schizophrene Aspekte, Dysthyreose, Augenhintergrunderkrankungen, geistige Abarten, Zellbeatmung, Fermentation, Enzymatik, Leber Magen Pankreas, Dyspepsie und Dysbiose. Alle 4er haben eine Schlusselstellung, ähnlich dem 8er, Colon ascendens oberer Teil, Colon transversum	Augenerkrankungen, Pro thrombinsteuerung, Angina pectoris, cardiale Ödeme, Stenokardien, Blutstoffwechsel, Blutdichte, Strömungsgeschwindigkeit, Stagnation, Thrombose und Infarkt, dyskratische Zustände, Konzentrationsschwäche.	Sog. lymphatischer Regler des Blutes, Haematopoese, Prothrombin, Haemophilie, Ductus thoracicus, Verbindung: Darm Kreislauf, Tonus der Gefäße, Lymphbahnen, Sexualorgane, Lymphe und weißes Blutbild, lymphatischer Aufbau u. Abwehrmechanismus.	Konzeptionszusammenhänge, psychische Dynamik, Vitalität, hormonelle Kapazität, Störungen im Gemüts leben, Impotenz, Sterilität, kreatis genetische Welt.
Meridian		Dünndarm	Magen	Magen	Dickdarm	Dickdarm	Gbl Leber	Blase	Blase
	19 Retromolarer Raum	18 Dens molaris III Weisheitszahn	17 Dens molaris II 2. Mahlzahn	16 Dens molaris I 1. Mahlzahn	15 Dens praemolaris II 2. Backenzahn	14 Dens praemolaris I 1. Backenzahn	13 Dens caninus Eckzahn	12 Dens incisivus II 2. Schneidezahn	11 Dens incisivus I 1. Schneidezahn
Alle Rechte zu ausschließlich derjenigen der phonomechanischen Übergabe und des auszugsweisen Nachdruckes vorbehalten	Retromolarer Raum „49"	48 Dens molaris III Weisheitszahn	47 Dens molaris II 2. Mahlzahn	46 Dens molaris I 1. Mahlzahn	45 Dens praemolaris II 2. Backenzahn	44 Dens praemolaris I 1. Backenzahn	43 Dens caninus Eckzahn	42 Dens incisivus II 2. Schneidezahn	41 Dens incisivus I 1. Schneidezahn
Meridian		Dünndarm	Dickdarm	Dickdarm	Magen	Magen	Leber Gbl	Blase	Blase
sonstige Beziehungen	Meniere Migräne Ischias Schulter Arm Syndrom Tetanie arterielle Spasmen caudale spastische neuralgische Zustände zwischen L 5 und S 1 Ischialgien.	Energiehaushalt, periphere Nerven, Neuralgien der oberen und unteren Extremitäten, periarterielle Spasmen an der Schulter mit Streuung auf Kreislauf, rheum. Aussaat am hinteren Bein neuralgiforme Schmerzen in Armen und Beinen, Kopfschmerz, Migräne, Vasospasmen, zentrale und periphere Ausfallserscheinungen, Epilepsie, sensorische u. motorische Störungen, Tu. im Hirn u. RM, Störungen im Lebensantrieb, HWS Syndrome V.D.(impakterte 8er?), Ischi. Gehstörungen, Kraftlosigkeit in den Beinen, Dermopathie Gesichtsekzem, Tonsillitis, Urticaria subfebrile Temp., hypgastrische Schmerzen, Augenerkr., Vertigo, Meniere Brachialgia nocturna, Störungen in d. Beinen schwere Dysfermentien im Ileum Bereich. Blutdruck	Strahlt zum Ohr aus, Lumbalgie, Ausstrahlung in Adnexe, Blase, Becken u. Leiste, Knie Innenschmerz tiefe Lumbalgien, Iliosakral Syndrome, Servolenkung von Osmose, Dialyse, Turbulenz und Thermik, Schlaf und Wachzustand, Epiphyse und Arterien. Colon ascendens	Strahlt zum Ohr aus, Myalgien in den Beinen, lar vierten an den Vorderseiten im Verlauf des Magen Meridians, Sakroiliakal Gelenk, tiefe Lumbalgien Suspension, Kristallisation der Körperflüssigkeiten, Ausscheidung der Urate, Phosphate, Oxalate und Citrate, Steinbildung, Rheuma, Hypothalamus, Hypophyse und Venen.	Chologene Serienarthritis vom Hüftgelenk bis zum Knie, besonders am Ansatz der Kreuzbänder Hüfte, Leistenhernien, Knie, Fußgelenke, Beziehungen zu Rhytmik, Dynamik, Motilität u. Peristaltik im Dünn und Dickdarm, Ventilationsschaltung im Vater'schen Divertikel, Mamma Drüse Lymphgefäße	(Milz), Pankreas, Meteorismus, Venenzeichnung der Haut, bindegewebige Erkrankungen, Zellbeatmung, Fermentation, Enzymatik, Leber-Magen-Pankreas, Dyspepsie Dysbiose, Mamma Drüse, Alle der haben eine ähnliche Schlusselstellung wie die 8er.	Thrombosen (Bein Lunge), varicose Störungen, Pankreas, Oesophagus, Schwäche peripherer Gefäße, Lunge, bindegewebige Erkrankungen, Blutstoffwechsel und Blutdichte, Strömungsgeschwindigkeit, Stagnation, Thrombose und Infarkt.	„Mesenchym" abdominales Bgw: (latent), Adnexe, Testes, Nebenhoden, bindegewebige Erkrankungen, Lymphe und weißes Blutbild, Lymphatischer Aufbau und Abwehrmechanismus.	Urogenitaltrakt, Myomatosen, Erosionen, Prostataadenom, Prostatitis (alles bindegewebige Erkrankungen v. Blase, Uterus u. Prostata), Hormonhaushalt, psychisches Verhalten, kreatis genetische Welt.
Organe Yang		Ileum rechts Ileozökalgebiet	Dickdarm rechts Ileozökalgebiet	Dickdarm rechts Ileozökalgebiet	Magen rechts Pylorus	Magen rechts Pylorus	Gallenblase	Blase Urogenitale	Blase Urogenitale
Organe Yin		Herz	Lunge rechts	Lunge rechts	Pankreas	Pankreas Leber	Leber, Lunge, Pankreas	Niere rechts	Niere rechts
Endokrine Drüsen		entfällt	Epiphyse Adnexe	Hypophyse	Schilddrüse	Keimdrüsen	Keimdrüsen	Nebennieren	Nebennieren Nebenhoden
Wirbel		H VII, B I, V und VI S I und II	H V, VI, VII B III und IV L IV und V	H V, VI, VII B III und IV L IV und V	B XI und XII L I	B XI und XII L I	B IX und X	L II und III, S III, IV, V Os coccygis	L II und III S III, IV, V Os coccygis
RM Segmente		C VIII, Th I, V, VI, VII S I, II und III	C V, VI, VII Th II, III, IV L IV und V	C V, VI, VII Th II, III, IV L IV und V	Th XI, XII L I	Th XI und XII L I	Th III, IX und X	L II und III S IV und V Os coccygis	L II und III S IV und V Os coccygis
Gelenke		Schulter Ellenbogen, Hand ulnar, Fuß plantar, Zehen, Kreuz Darmbein Gelenk	Schulter Ellbogen Hand radial, Fuß Knie innen	Großzehe Iliosacral Gelenk Coccygodynie	Knie vorn, Kiefergelenk Hüfte Knie, Fuß	Knie vorn Kiefergelenk	Knie hinten, Hüfte, Fuß	Knie hinten, Kreuz Steißbein, Fuß	Knie hinten Kreuz Steißbein Fuß
Muskulatur		Stamm : obere und untere Extremitäten Muskulatur	Stamm : ob. und unt. Extremitäten Muskulatur	Stamm : ob. und unt. Extremitäten Muskulatur	Stamm Muskulatur	Stamm Muskulatur	entfällt	untere Extremität	untere Extremität
Sinnesorgan		Ohr, Auge	Siebbeinzellen	Siebbeinzellen	Kieferhöhle	Kieferhöhle	Auge	Stirnhöhle	Stirnhöhle

Zusammengestellt von Hollmann nach Arbeiten
Kramer, Voll, Sollmann, Adler, Angerer und a
Überarbeitet von D. Volkmer



Zentrum für Ganzheitsmedizin und Zahn

Karte der bevorzugten Wechselbeziehungen zwischen Kiefergebiet und

ODONTONEN UND ORGANEN/KRANKHEITEN

Stirnhöhle	Stirnhöhle	Auge	Siebbeinz., Auge, Kieferhöhle	Siebbeinzellen Kieferhöhle	Kieferhöhle	Kieferhöhle	Innenohr, Kieferhöhle		Sinnesorgan
untere Extremität	untere Extremität	Stamm Muskulatur	Stamm-, obere u. untere Extrem. Muskulatur	Stamm , obere u. unt. Extrem. Muskulatur	Stamm Muskulatur	Stamm Muskulatur	Stamm , obere- und untere Extremitäten-Muskulatur		Muskulatur
Fuß, Knie hinten Kreuz- und Steißbein	Fuß, Knie hinten Kreuz- und Steißbein	Hüfte, Fuß, Knie hinten	Hand radial, Fuß Großzehe, Schulter, Ellenbogen	Hand radial, Fuß Großzehe, Schul-Ellenbogen	Kiefergelenk, Knie vorn	Kiefergelenk, Knie vorn	Schulter-Ellenbogen, Hand ulnar, Fuß plantar, Zehen, Kreuz-Darmbein-Gelenk		Gelenke
L II und III S IV und V Os coccygis	L II und III S IV und V Os coccygis	Th VIII, XI und X	C V , VI, VII Th II, III, IV L IV, V	C V, VI, VII Th II, III, IV L IV, V	Th XI und XII L I	Th XI und XII	C VIII, Th I, V, VI und VII S I, II und III		RM-Segmente
L II und III S III, IV, V Os coccygis	L II und III S III, IV, V Os coccygis	B IX und X	H V, VI, VII B III und IV L IV und V	H V, VI, VII B III, IV L IV, V	B XI und XII L I	B XI und XII L I	H VII, B I, V, und VI S I und S II		Wirbel
Epiphyse Nebenhoden	Epiphyse	Hypophysen Hinterlappen	HHL Schilddrüse	Schilddrüse Thymus	Hypophyse Schilddrüse	Ne. Schilddrüse NN, Epiphyse	Hypophysen Vorderlappen		Endokrine Drüsen
Niere links Blase Urogenitale	Niere links Blase Urogenitale	Leber links Herz Gallengänge links	Lunge links Leber, Pankreas Dickdarm links Magen	Lunge links Leber Dickdarm links Dü, Gbl. Duod.	Milz, Leber, Niere Magen	Milz Magen Blase	Herz Jejunum, Ileum links		Yin Organe Yang
Konzeptionszusammenhänge, psychische Dynamik, Vitalität, hormonelle Kapazität, Störungen im Gemüts leben, Impotenz, Sterilität, Hormonhaushalt, psychisches Verhalten, kreativ genetische Welt.	sog. lymphatischer Regler des Blutes, Haemopoese, Prothrombin, Haemophilie, Ductus thoracicus, Verbindung: Darm Kreislauf, Tonus der Gefäße, Lymphbahnen, Sexualorgane, Lymphe, weißes Blutbild, lymphatischer Aufbau und Abwehrmechanismen.	Augenerkrankungen, Pro thrombinsteuerung, Infarktspender, Stenocardien, dyskratische Zustände; Konzentrationsschwäche, Stagnation, Thrombose und Infarkt.	Augenerkrankungen, Ablatio retinae, Agrypnie, veg. Dystonie, schizophrene Aspekte, Dysharmonie, Augenhintergrunderkrankungen, geistige Abarten, Zellbeatmung, Fermentation, Enzymatik, Leber Magen-Pankreas, Dyspepsie und Dysbiose, Kieferhöhle. Alle 4er haben eine Schlüsselstellung, ähnlich dem 8er. Colon transversum, Colon descendens oberer Teil	Leber-Gallen Dyskinesien, Varizen, Steuerer des Gallenmeridians, chologene Migräne, Stenose am Pylorus und Duodenum, Dyscholie, Venendilatation, arterielle Konstriktion aller Organe Beziehung zu Rhytmik, Dynamik, Motilität u. Peristaltik in Dünn- u. Dickdarm, Ventilationsschaltung im Vater'schen Divertikel. Colon transversum, Colon descendens oberer Teil	Nieren-(Steine), Kleinhirnreizung, Nystagmus, hepatogene Cephalgie, Suspension, Kristallisation der Körperflüssigkeiten, Ausscheidung d. Urate, Phosphate, Oxalate und Citrate, Rheuma, Hypothalamus und Mamma Drüse. Limbische Region (Achtung bei großen Amalgamfüllungen Kehlkopf, Stimmbänder	Mamma-Drüse, Periarthritis Humeroscapularis, Harnblasenerkrankung, typische Erkennung: Schmerzen an d. Schulterrückseite, rheumatische Affekte am Oberarmgelenk, Servolenkung v. Osmose, Dialyse, Turbulenz und Thermik, Schlaf-Wachzustand, Epiphyse, strahlt gern zum Ohr aus. Limbische Region (Achtung bei großen Amalgamfüllungen	ZNS, Psyche, Steuerer der psycho vegetativen Lage, Föhnempfinglichkeit, wetterbedingte Hemicranie, Psycho-Abstürze, V. D., zerebrale Spasmen, zentrale und periphere Ausfallserscheinungen, Epilepsie, sensorische und motorische Störungen, Tumor im Hirn und Rückenmark, Störungen im Lebensantrieb, V. D. (impaktierte 8er?), Aphonie nach längerem Sprechen, Ischias, Migräne, Kopfschmerz, Ohrengeräusche (Platzmangel, septische Noxen), Kraftlosigkeit in den Beinen (M.S.?), Periarthritis Humeroscapularis, Brachialgia nocturna. Im Allgemeinem: ob. Extr., hyperkerat. Ekzem Hände, Hautkr.-Gesicht, Handödem, Trigeminus-Neuralgie, Neuritiden.	Tendenz zur cerebralen Spasmophilie	sonstige Beziehungen
Blase	Blase	Gbl - Leber	Dickdarm	Dickdarm	Magen	Magen	Dünndarm		Meridian
21 Dens incisivus I 1. Schneidezahn	22 Dens incisivus II 2. Schneidezahn	23 Dens caninus Eckzahn	24 Dens praemolaris I 1. Backenzahn	25 Dens praemolaris II 2. Backenzahn	26 Dens molaris I 1. Mahlzahn	27 Dens molaris II 2. Mahlzahn	28 Dens molaris III Weisheitszahn	29 Retromolarer Raum	Alle Rechtszeichen schließlich dergestalt der photometrischen Wiedergabe und der [illegible] Rechtsdrehen verhalten
31 Dens incisivus I 1. Schneidezahn	32 Dens incisivus II 2. Schneidezahn	33 Dens caninus Eckzahn	34 Dens praemolaris I 1. Backenzahn	35 Dens praemolaris II 2. Backenzahn	36 Dens molaris I 1. Mahlzahn	37 Dens molaris II 2. Mahlzahn	38 Dens molaris III Weisheitszahn	Retromolarer Raum 39	
Blase	Blase	Gbl - Leber	Magen	Magen	Dickdarm	Dickdarm	Dünndarm		Meridian
Urogenitaltrakt, Myomatosen u. Erosionen, Prostataadenom, Prostatitis, bindegewebige Erkrankungen von Blase, Uterus u. Prostata, Hormonhaushalt, psychisches Verhalten, kreativ genetische Welt.	„Mesenchym" abdominales Bindegewebe: alarmierend (im Gegensatz zu 42 rechts) Adnexe, Testes, Nebenhoden, bindegewebige Erkrankungen von Blase, Uterus u. Prostata, Hormonhaushalt, psychisches Verhalten, kreativ genetische Welt.	Thrombosen (Bein Lunge), variköse Störungen, Pankreas, Oesophagus, Schwäche peripherer Gefäße, Lunge, bindegewebige Erkrankungen, Blutstoffwechsel Blutdichte, Strömungsgeschwindigkeit, Stagnation, Thrombose und Infarkt.	Milz(Pankreas), Meteorismus, Venenzeichnung der Haut, bindegewebige Erkrankungen, Zellbeatmung, Fermentation, Enzymatik, Leber Magen-Pankreas, Dyspepsie Dysbiose, Mamma Drüse, Alle 4er haben eine Schlüsselstellung wie die 8er.	Chologene Seitenarthritis vom Hüftgelenk bis zum Knie, besonders am Ansatz der Ligamenta cruciata, Hüfte, Leistenhernien, Knie, Fußgelenk, Beziehung zu Rhytmik, Dynamik, Motilität u. Peristaltik in Dünn- u. Dickdarm, Ventilationsschaltung im Vater'schen Divertikel, Mamma-Drüse, Lymphgefäße.	Strahlt zum Ohr aus, Myalgien in den Beinen, lar viert an den Vorderseiten im Verlauf des Magen Meridian, Iliosakralgelenk, Lumbalgie, Coccygodynie, tiefe Lumbalgien, Iliosakralsyndrome, Suspensio, Kristallisation der Körperflüssigkeiten, Ausscheidung der Urate, Phosphate, Oxalate und Citrate. Steinbildung, Rheuma, Hypothalamus und Venen, Sigmoid, Rectum, Anus (Polypen, Divertikel, Hamorrhoid)	Strahlt zum Ohr aus, Lumbalgie, Ausstrahlung in Adnexe, Blase, Becken und Leisten, Knie-Innenschmerz, tiefe Lumbalgien, Iliosacralsyndrome, Servolenkung v. Osmose, Dialyse, Turbulenz und Thermik, Schlaf Wachzustand, Arterien. Colon descendens, oberer Anteil des Colon sigmoideum	Energiehaushalt, periphere Nerven, Neuralgien d. oberen und unteren Extremitäten, periarterielle Spasmen an der Schulter mit Streuung auf Kreislauf, rheumatische Aussaat am hinteren Bein, Kopfschmerz, Migräne, Vasospasmen, Zentrale und periphere Ausfallserscheinung, Epilepsi, sensorische und motorische Störungen im Lebensantrieb,HWS Syndrome, V.D. (impaktierte 8er?), Ischias, Alopezie, Lebererkrankungen mit Schmerz, Gehstörung, Kraftlosigkeit in den Beinen, Dermopathie-Gesichtsekzem, Tonsillitis (wenn 8er Tasche hat),Urticaria, subfebrile Temperaturen, hypogastr. Schmerzen, Vertigo Menière, Brachialgia nocturna, Ekzem vor allem unt., motorische Störung in den Beinen, Ileum s. 48 Blutdruck	Meniere, Migräne, Ischias, Schulter Arm Syndrom Tetanie arterielle Spasmen caudale spastische neuralgische Zustände zwischen L 5 und S 1 Ischialgien	sonstige Beziehungen
Blase Urogenitale Niere links	Blase Urogenitale Niere links	Gallengänge links Leber, Lunge Pankreas	Magen Milz, Leber Pankreas	Magen Milz	Dickdarm links Lunge links	Dickdarm links Lunge links	Jejunum, Ileum links Herz, Leber		Yang Organe Yin
Nebennieren Nebenhoden	Nebennieren	Keimdrüsen	Keimdrüsen	Schilddrüse	Hypophyse	Adnexe Epiphyse	entfällt		Endokrine Drüsen
C II und III S III, VI, V Os coccygis	L II und III S III, IV, V Os coccygis	B IX und X	B XI und XII L I	B XI und XII L I	H V, VI und VII B II und IV L IV und V	H V, VI, VII B III und IV L IV und V	H III, B I, V, und VI S I und II		Wirbel
L II und III S IV und V Os coccygis	L II und III S IV und V Os coccygis	Th VIII, IX und X	Th XI und XII L I	Th XI und XII L I	C V, VI, VII Th II, III, IV L IV und V	C V, VI, VII Th II, III, IV L IV und V	C III, Th I, V, VI und VII S I, II und III		RM Segmente
Knie hinten, Kreuz-Steißbein, Fuß	Knie hinten, Kreuz-Steißbein, Fuß	Knie hinten, Hüfte, Fuß	Knie vorn, Kiefergelenk	Knie vorn, Kiefergelenk, Hüfte, Knie, Fuß	Schulter-Ellenbogen, Hand radial, Fuß, Großzehe, Iliosacral Gelenk Coccygodynie Knie innen		Schulter-Ellenbogen, Hand ulnar, Fuß plantar, Zehen und Kreuz-Darmbein-Gelenk		Gelenke
untere Extremitäten Muskulatur	untere Extremitäten Muskulatur	entfällt	Stamm Muskulatur Kieferhöhle	Stamm Muskulatur	Stamm untere u. obere Extremitäten Muskulatur	Stamm untere u. obere Extremitäten Muskulatur	Stamm , obere und untere Extremitäten Muskulatur		Muskulatur
Stirnhöhle	Stirnhöhle	Auge	Kieferhöhle	Kieferhöhle	Siebbeinzellen	Siebbeinzellen	Auge und Ohr		Sinnesorgan

mpirischen Korrelationen sind nicht zwingend!
kann jeder Zahnherd überall hin streuen!

Wenn die Zähne beim lockeren Schließen des Mundes z.B. durch eine nicht passende (zu hohe) Füllung oder Krone nicht gleichmäßig aufeinanderpassen, wird die Kaumuskulatur versuchen, dieses Hindernis wegzubeißen. Diese ungleichmäßige Anspannung führt zu starker Belastung der Kiefergelenke, es können Ohren- und Kaumuskelschmerzen oder Gelenkgeräusche wie Knacken oder Reiben auftreten.
Nicht selten führt die ungleiche Aktivierung der Kaumuskeln zu Spannungskopfschmerzen, meist vom Nacken aufsteigend. Bei Patienten, die zu Migräneattacken neigen, können so häufigere Anfälle ausgelöst werden.
Stress wirkt verstärkend: Durch Zähnepressen oder Knirschen versucht der Körper, mit Hilfe der Kaumuskeln Stresshormone abzubauen.

Was kann der Zahnarzt tun?

Ein auf CMD spezialisierter Zahnarzt wird wahrscheinlich

- den Biss überprüfen und das Kiefergelenk vermessen.
- Evtl. wird er eine Computergestützte dreidimensionale Bewegungsanalyse der Kiefergelenke durchführen und/oder
- eine digitale Volumentomografie (DVT) der Kiefergelenke anfertigen.

Was kann er therapeutisch tun?

- Eingliederung einer Bisskorrekturschiene, die den Bissfehler ausgleicht und so zu einer Entlastung führt.
- Prothetische Endversorgung - nach korrigierter Funktion.
- Wenn alles nichts hilft: non-invasiver Zahnersatz bei kariesfreien Zähnen mittels Keramikaufbauten auf der Zahnoberfläche (sog.„Table-Tops“). Da das die teuerste Lösung ist, sollte in jedem Fall **vorher** ein Besuch beim Akupunkturarzt stattfinden.

Was kann der Akupunkturarzt tun?

- Etwas Wesentliches! Er kann durch Nadeln oder Laser die betroffene Muskulatur (Masseter, Temporalis) entspannen helfen. Das ist in jedem Fall eine wichtige Voraussetzung für alle anderen Therapieverfahren
- Er kann eine Analyse machen, welche Organe in Schwäche sind, wo Ihr Stress herkommt und diesen abmildern und die geschwächten Organe stärken.
- Er wird nach Störherden suchen (Narben, chronische Entzündungen, Zähne), die den Organismus belasten und ihm außerdem Stress verursachen. Diese werden mit Nadeln oder Laser entstört/behandelt.

Zusätzliche **Physiotherapie** ist immer sinnvoll!

Was kann der Patient tun

Die nachfolgend gezeigte Übung ist hocheffektiv, um einige Minuten Morgens und Abends darauf zu verwenden. Wir haben sie aus zwei Komponenten zusammengestellt – und unsere Patienten kommen seit Jahrzehnten damit gut zu-

Masseter- und Temporalis-Entspannung – so geht es:

Auf die Stuhlkante setzen, sodass der Rücken ganz grade ist (wichtig).
Zuerst einmal prüfen, wie viele Querfinger in den geöffneten Mund passen (Abb. 6a).

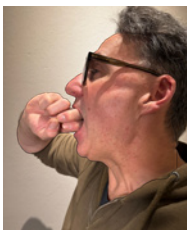

Abb. 6a: Querfinger in Mund

Danach die Faust unter das Kinn legen und mit gradem Rücken 10 Sekunden fest nach unten pressen (Abb. 6b). Man darf keine Bewegung des Kiefers nach unten sehen, denn die Faust spannt so fest gegen das Kinn, wie das Kinn nach unten gedrückt wird. Dabei werden die Kinn- und Halsmuskeln angespannt, das sind die Gegenmuskeln zum Massetermuskel und zum Temporalismuskel. Diese lassen sich danach viel weiter dehnen, weil sie ja in dieser Übung automatisch entspannen.

Abb. 6b: Faust unter Kinn, Kinnmuskeln anspannen

(Abb. 6c) Direkt im Anschluss an diese Übung dehnen Sie den Masseter- und Temporalismuskel für 20 Sekunden, indem Sie den Unterkiefer mit zwei Fingern zart aber fest nach unten ziehen. Bald kann man spüren, wie der Mund weiter aufgeht und sich die Gesichtsmuskeln entspannen.

Abb. 6c: Dehnung M.masseter und M.temporalis

Nächster Schritt:
Dieses Mal werden der Masseter- und der Temporalismuskel **selbst** voll angespannt: Finger auf die vorderen unteren Zähne legen und gegen diese Finger den Unterkiefer nach oben ziehen. (Abb. 6d). Auch hier sieht man **keine** Bewegung des Kiefers, der Unterkiefer zieht so fest nach oben wie die Finger auf den Zähnen ihn zurückhalten. 10 Sekunden.

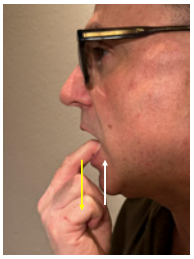

Abb. 6d Anspannung der Masseter- und der Temporalismuskeln

Danach die Dehnübung von vorhin wiederholen: 2 Finger ziehen den Unterkiefer sanft nach unten, wieder 20 Sekunden (s. Abb. 6c).
Jetzt kommt der große Moment: Kiefer weit öffnen und wieder mit den Querfingern prüfen, wieviel jetzt hineinpassen. Eine erfolgreiche Aufdehnung des Masseter-

© alle Abbildungen: Dr. Beate Strittmatter

und Temporalismuskels sieht man daran, dass man jetzt mindestens einen halben oder einen ganzen Querfinger mehr in den geöffneten Mund einschieben kann (Abb. 6e).
Diese Übung vor dem Schlafen und (wichtig!) direkt nach dem Aufwachen durchführen – denn wir haben in der Nacht 6-8 Stunden Zeit, um diese Muskeln heftig zu verspannen ☺.

Abb. 6e: Mund geht weiter auf!

© Dr. Beate Strittmatter

recht. Bei regelmäßiger Anwendung tragen Sie damit selbst wesentlich zur Verbesserung bei und können die professionelle Therapie unterstützen bzw. sogar abkürzen:

– Der erste Teil ist eine Technik **nach Liebscher-Bracht**: „**Spanne den Gegenmuskel an (hier der Kinnmuskeln) und der eigentliche Muskel wird loslassen**“ (Massetermuskel und Temporalismuskel).
– Der zweite Teil kommt aus der **progressiven Muskelrelaxation nach Jacobson: „Spanne den betroffenen Muskel selbst an (Massetermuskel und Temporalismuskel) – und er wird sich danach ganz viel leichter dehnen lassen“.**

Informieren Sie auch Menschen, die Sie kennen mit diesem Artikel – es ist sehr wahrscheinlich dass Sie dadurch mithelfen, die ein oder andere Krankheits-Odysse abzukürzen.

Dr. Beate Strittmatter
FA für Allgemeinmedizin, Akupunktur, Naturheilverfahren, Sportmedizin
Ausbildungsleitung Ohrakupunktur der DAA e.V.
Saarbrücken, www.beate-strittmatter.de

© privat

Rücken- und Beinschmerz durch Zahnstörherd

Ein 84-jähriger Patient kam vor 5 Jahren zu mir, hinkend. Seit 3 Monaten könne er nicht mehr richtig gehen. Der Schmerz säße in der linken Gesäßseite. Die Orthopäden hätten keine Ursache finden können, bildgebende Verfahren zeigten eine altersentsprechende Wirbelsäule, also etwas abgenutzt, wie wir das in diesem Alter wohl erwarten dürfen. Auch die Physiotherapie hätte keine Besserung bringen können. Interessant: In Ruhe gab es keinen Schmerz. Nur in bestimmter Körperhaltung im Stehen (normalerweise kann man hier von einem physisch greifbaren Befund ausgehen!). Meine orthopädische Untersuchung des Bewegungsapparats ergab keine wesentlichen Auffälligkeiten, auch ein so genanntes Piriformis-Syndrom konnte ich nicht feststellen. Seine Frau war vor 4 Monaten gestorben, also dem Zeitraum, seitdem die Schmerzen etwa bestanden. Zunächst dachte ich deshalb an eine somatisierte Trauerreaktion, also eine Trauer, die der Mensch nicht auszudrücken vermag, und die dann über den Körper ausgedrückt werden muss.
Ich war zunächst etwas ratlos. Aus fast 30 Jahren Akupunktur-Praxis wusste ich jedoch, dass hinter solchen unklaren und hartnäckigen Beschwerden durchaus auch einmal ein Störherd stecken kann, Tatsächlich fand ich in der Diagnostik über die Ohrreflexzonen nach Nogier und Bahr zwei Narbenstörherde. Die Beseitigung der Narbenstörherde in mehreren Sitzungen durch Nadeln in den entsprechenden Ohrreflexzonen gab keine wirklich anhaltende Besserung, so wie man das üblicherweise erwarten würde.
Manchmal stören aber auch Zähne, wenn sie wurzelbehandelt oder entzündet sind. Mir war bei der Eingangsuntersuchung schon aufgefallen, dass bei der Testung auf solche Zahnherde der vierte und der sechste Zahn rechts unten als Herd ausfindig gemacht werden konnten.
Beide Zähne waren wurzelbehandelt und auf dem OPG (RundumRöntgenbild der Zähne) war nicht wirklich viel zu sehen, was auf einen Herd hätte deuten können.
Nachdem drei Sitzungen ohne wirklichen Erfolg verlaufen waren und der Patient die Behandlung selbst zahlen musste, sprach ich das Problem der Zähne an (zugegebenermaßen hatte ich mich vorher darum gedrückt, in der Hoffnung, die Beseitigung der Narbenstörherde würde reichen, um Beschwerdefreiheit zu erzielen).
Bei Zahnherden kann die Akupunktur oft nicht helfen – aber das wichtigste ist ja, dass man den Herd über die Ohrreflexzonen wirklich finden kann! Der Patient sagte mir, er habe gerade vor einem halben Jahr erst eine neue Brücke auf beide Zähne setzen lassen und die habe ihn 2000.- Euro gekostet Außerdem würden diese Zähne ihm keine Schmerzen bereiten und er hätte überhaupt nie etwas von ihnen gemerkt.
Ich muss sagen, dass ich trotz meiner fast 30-jährigen Erfahrung mit Zahnstörherden und Ohrakupunktur solche Situationen immer noch und immer wieder neu höchst unangenehm finde. Natürlich erzeugen die allermeisten Zahnherde keine spürbare Symptomatik, tun also nicht weh! Wie auch? Wurzelbehandelte Zähne sind „tot“. Können also nicht mehr wehtun (bis auf Ausnahmen). Aber die Bakterien in der Wurzelfüllung und den endlos langen kleinen Seitenkanälen, die leben da sehr gut und verursachen Entzündungen, die letzt-

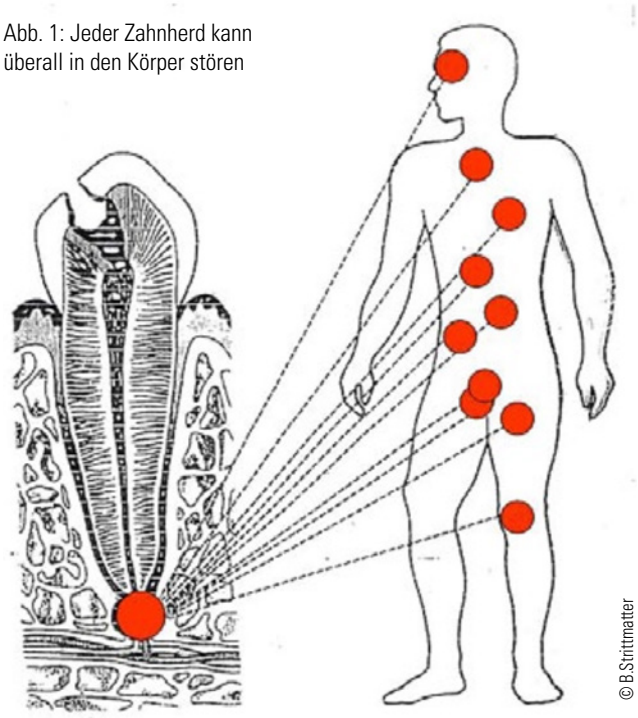

Abb. 1: Jeder Zahnherd kann überall in den Körper stören

endlich dann den Zahn zum Störherd werden lassen. Zähne sind tatsächlich sehr mit dem Körper vernetzt, manche Zähne erzeugen sogar ganz gezielt und bevorzugt Beschwerden in bestimmte Richtungen. Zum Beispiel verursachen die Frontzähne gerne Blasenbeschwerden, die Eckzähne können auf die Augen und auf die Hüftgelenke wirken, die Backenzähne können Schulterschmerzen unterhalten. Siehe hierzu auch die sehr alte Karte der energetischen Beziehungen zwischen Zähnen und Körper im Mittelteil dieses Heftes.

Das Gespräch mit dem Zahnarzt verlief sehr erfreulich, er erklärte sich bereit, dem Patienten gut zuzureden, die Zähne ziehen zu lassen. Ergebnis: nach dem Eingriff war der Patient sofort schmerzfrei. Und er blieb es bis heute.

Denken Sie also bei chronischen Beschwerden, die auf keine Therapie wirklich ansprechen, immer auch an die Möglichkeit eines (stummen, stillen) Zahnherdes. Therapeuten, die diese auffinden können, finden Sie unter www.akupunktur.de. Fragen Sie im Büro des Vereins nach, wer mit Laser arbeitet. Nur damit ist bisher so ein Zahnherd auffindbar.

Dr. Beate Strittmatter
FA für Allgemeinmedizin, Akupunktur,
Naturheilverfahren, Sportmedizin
Ausbildungsleitung Ohrakupunktur der DAA e.V.
Saarbrücken, www.beate-strittmatter.de

© privat

Vorschau auf Ausgabe 1/2024

© www.istockphoto.com/Sven

Was kann Akupunktur in Notfällen leisten? Bei Unfällen? Bei Sportverletzungen?

Im nächsten Heft stellen wir Ihnen einen Notfallkoffer zusammen mit den wichtigsten Akupunkturpunkten bei Notfällen – wenn noch keine Hilfe da ist, oder es ist Hilfe da und Sie wollen zusätzlich etwas beitragen. Z.B. bei Hitzschlag, Schock, Blutungen, Fieber, Entzündungen, Erkältungen, akuten Magen-Darm-Problemen. Seien Sie gespannt. Auch bei Tieren kann man die Notfallakupunktur anwenden!

Weitere Patienteninformationen

In Deutschland:
Deutsche Akademie für Akupunktur | DAA e.V.
Lerchenfeldstraße 20
80538 München
Tel.: 089/8145252
Fax: 089/82000929
kontakt@akupunktur.de
www.akupunktur.de

In der Schweiz:
Schweizerische Ärztegesellschaft für Akupunktur, Chinesische Medizin und Aurikulomedizin, SACAM
Postfach 2003, CH-8021 Zürich,
Tel.: ++41 (0)844/200 200,
Fax: ++41 (0)31/332 41 12
info@sacam.ch, www.sacam.ch